# Manejo de la Urgencia de Traumatismos Dentoalveolares

Gobierno de Chile

**Servicio Salud Aconcagua**
**MAYO 2018**

# Sistema Estomatognático

Unidad morfofuncional donde cada uno de sus componentes mantiene una relación íntima con el resto, para realizar funciones como:

- Digestión: Masticación y Deglución
- Fonética
- Estética

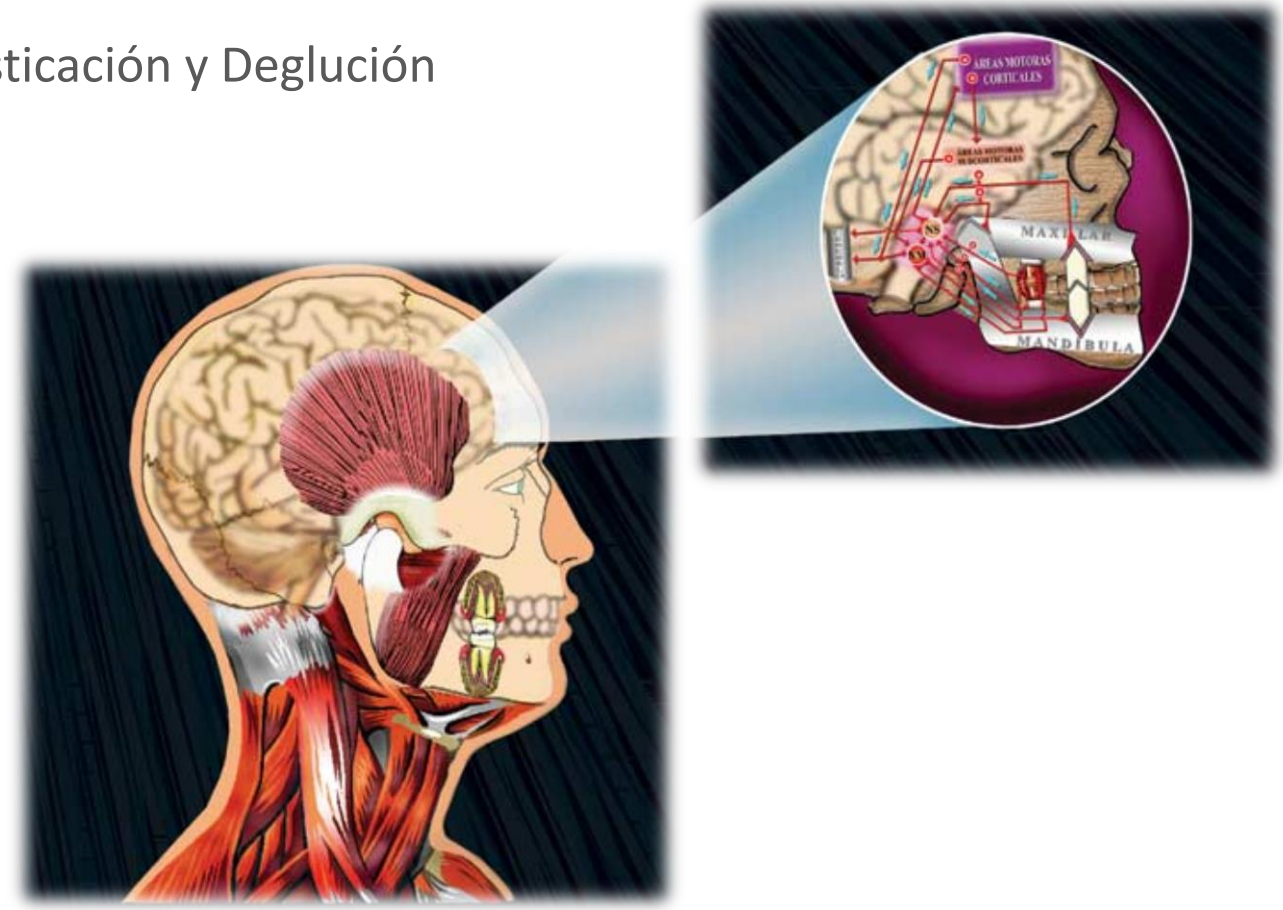

# Sistema Estomatognático

Formado por:

**1.- Boca:**

- Dientes
- Lengua
- Mejillas
- Paladar
- Zona anterior de la faringe

**2.- Glándulas Salivales:**

- Parótida
- Submaxilar
- Sublingual

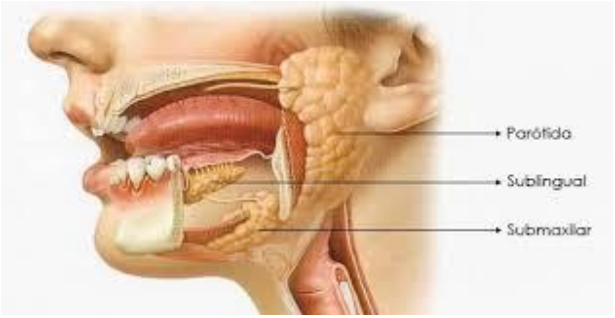


**3.- Músculos:**

- Masetero
- Pteriogoideos
- Temporal

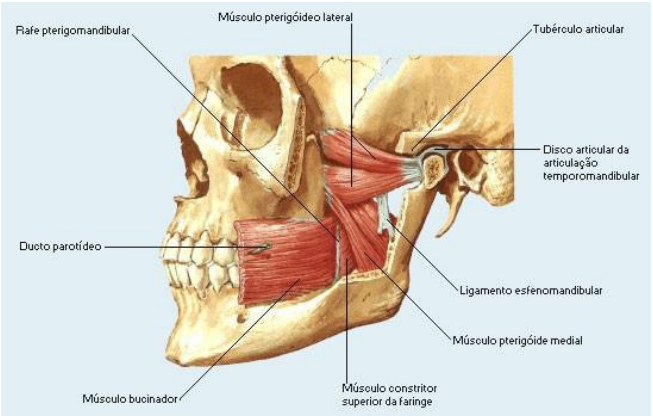


**4.- Huesos:**

- Maxilar
- Mandíbula

**5.- Articulación Témporomandibular**

# Odontón

- El odontón es la unidad compuesta por el diente propiamente tal más el periodonto.

## Diente:

Se divide en:

a.- Corona

b.- Cuello

c.- Raíz

Está compuesto por:

1.- Esmalte

2.-Dentina

3.-Pulpa

4.-Cemento

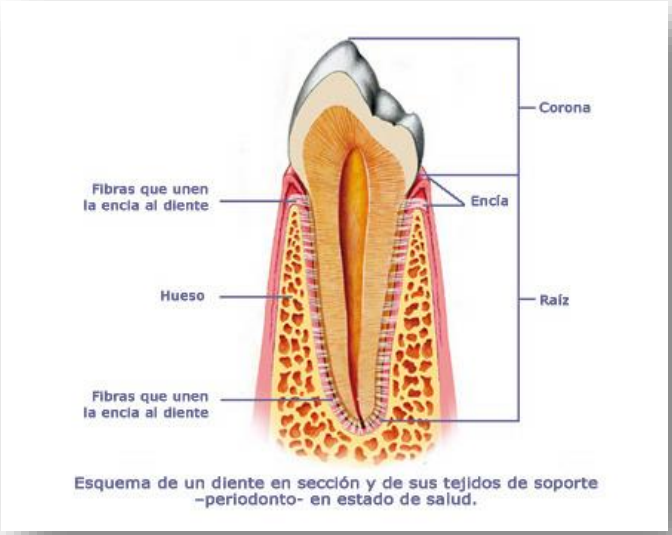

Esquema de un diente en sección y de sus tejidos de soporte –periodonto- en estado de salud.

## Periodonto:

Es el conjunto de tejidos que rodean al diente.

Se compone de:

1.-Encía

2.-Hueso alveolar

3.-Ligamentos periodontales.

# Tipos de dentición

## Temporal:

- “Dientes de leche”
- 20 piezas

## Definitiva:

- 32 piezas

# Traumatismo Dentoalveolar

**Causas:**

- Juegos bruscos.
- Accidentes caseros.
- Accidentes en bicicleta y automovilísticos.
- Niños con problemas de equilibrio y visuales.
- Síndrome del niño golpeado (50% de los niños maltratados sufren lesiones en cabeza, cuello y boca).

**Factores predisponentes:**

- Protrusión de los dientes anteriores superiores.
- Labio superior corto e incompetente: no permite cierre bucal adecuado.
- Respirador bucal.

# Epidemiología

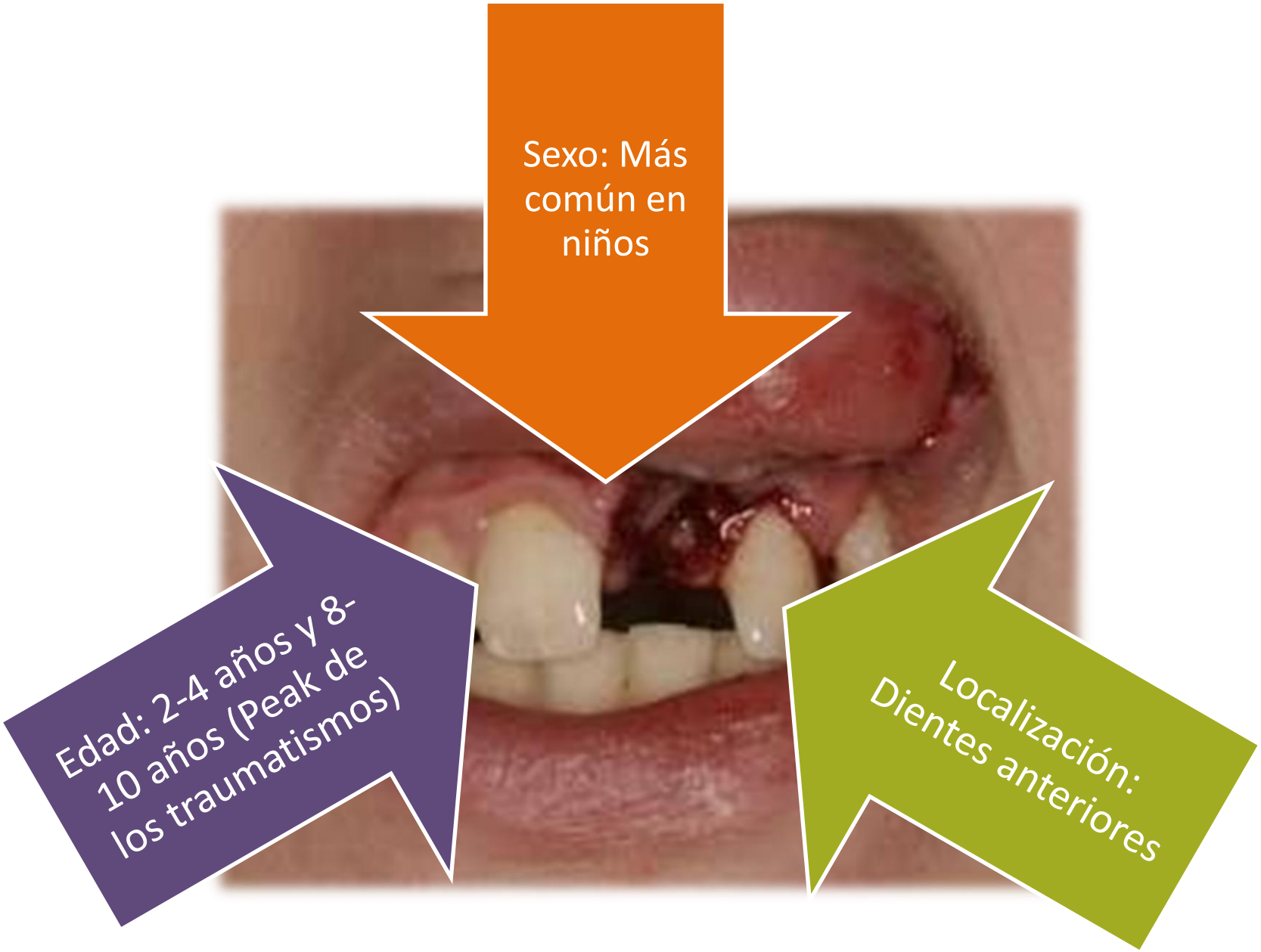

# Patrón y Diagnóstico

- Debido a la mayor resiliencia del hueso alveolar, la lesión más frecuente es la luxación.
- Intima proximidad con germen dentario en desarrollo.
- La infección post TDA, es una amenaza.
- Los tratamientos del TDA en dientes temporales se preocupa de la seguridad de los dientes permanentes.

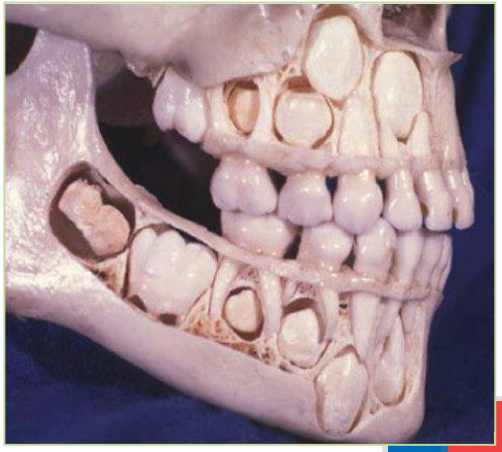

# Secuelas en dientes definitivos

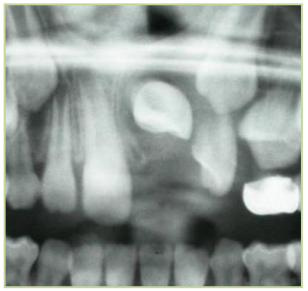

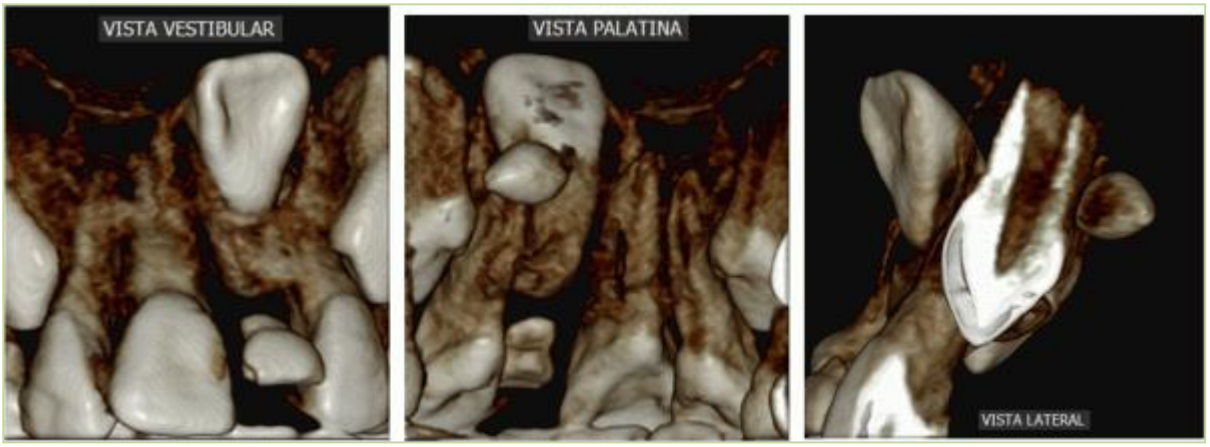

# Examen de dientes temporales con TDA

- Examen  Clínico

- Examen Radiográfico

# Clasificación de los traumatismos dentales

**A nivel del tejido dentario y periodontal**

- Fracturas coronarias
- Fracturas Radiculares
- Concusión
- Subluxación
- Luxación
- Avulsión

**A nivel tejidos blandos y mucosos**

# A nivel tejido dentario y periodontal

**Fractura coronaria no complicada:**
**afectan sólo a esmalte o a esmalte y dentina**

**Fractura coronaria complicada:**
**afectan a esmalte, dentina y pulpa**

**Fractura radicular**

**Fractura corono-radicular no complicada y complicada**

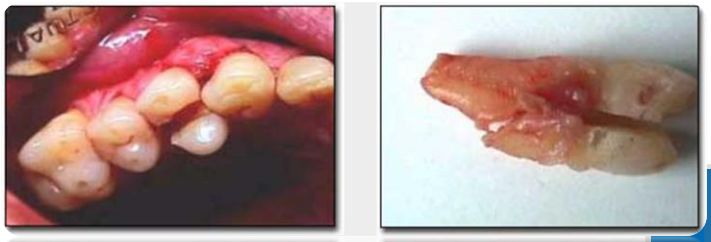

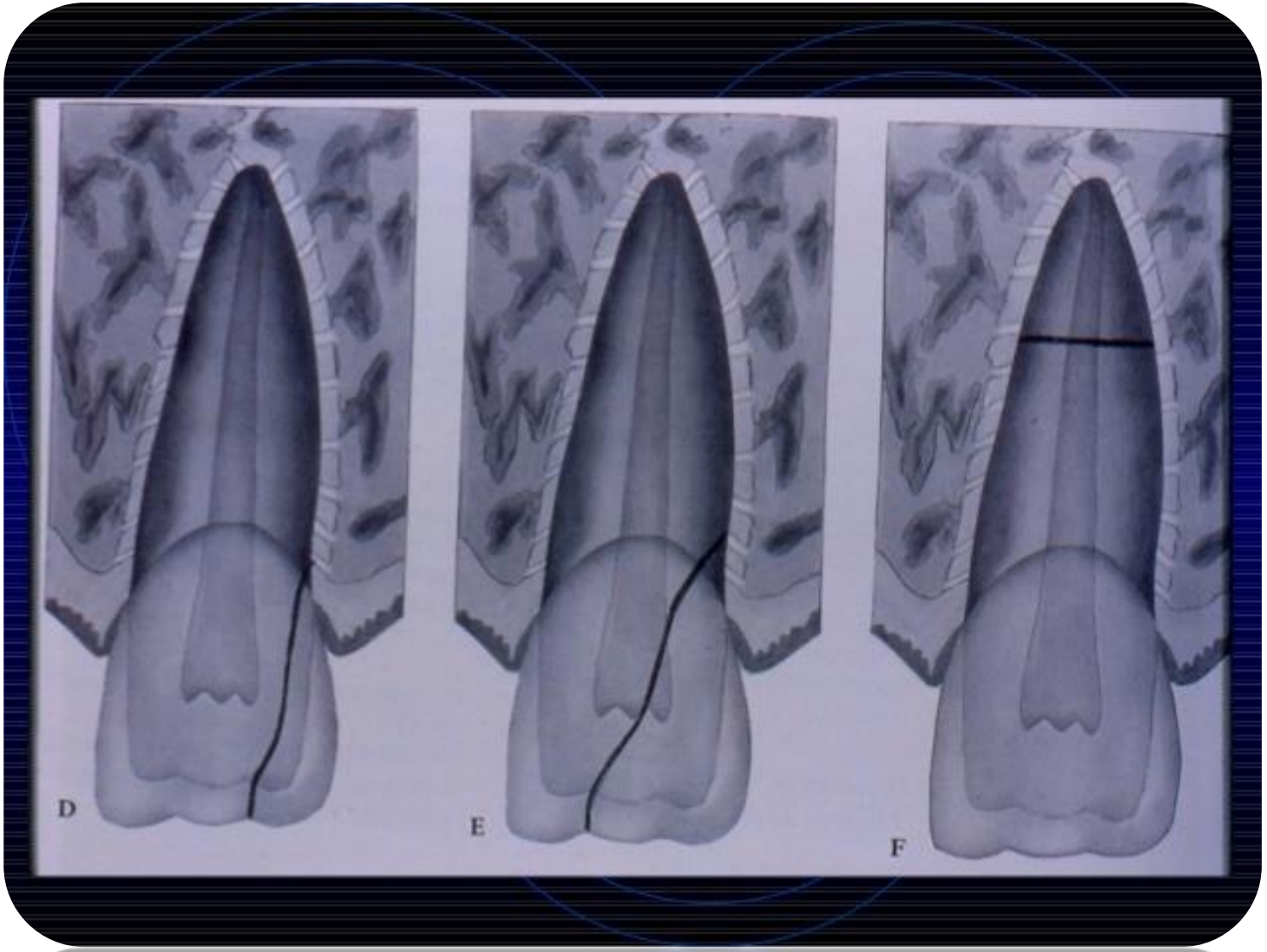
D
E
F

# A nivel tejido dentario y periodontal

**Concusión: diente no desplazado, sin movilidad, eventual (+) test de sensibilidad**

**Subluxación: Movilidad aumentada del diente pero sin desplazamiento**

## Luxación Lateral

## Intrusión

## Extrusión

## Avulsión

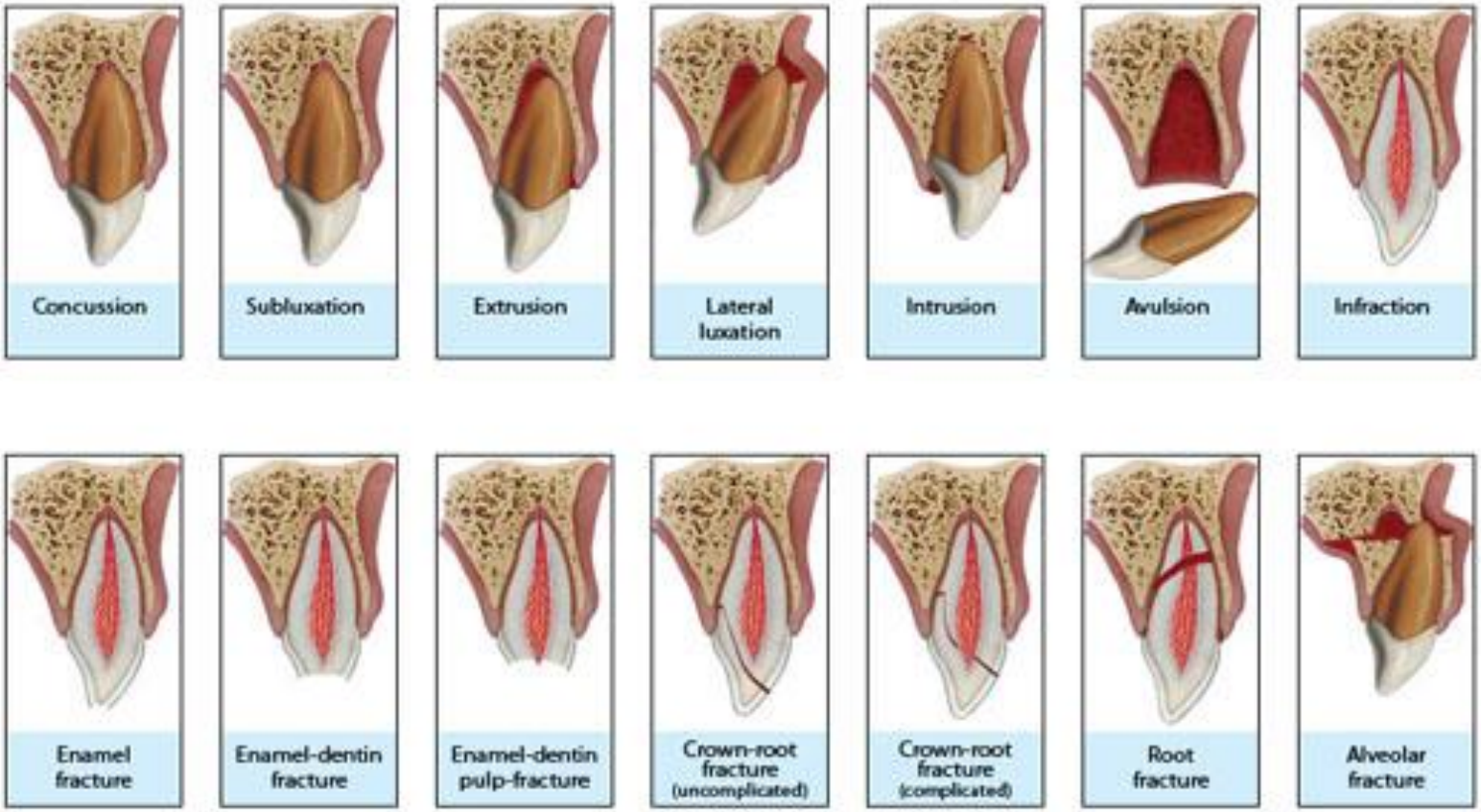
Concussion
Subluxation
Extrusion
Lateral luxation
Intrusion
Avulsion
Infraction
Enamel fracture
Enamel-dentin fracture
Enamel-dentin pulp-fracture
Crown-root fracture (uncomplicated)
Crown-root fracture (complicated)
Root fracture
Alveolar fracture

# Tratamiento de la avulsión en dientes permanentes

- Limpiar superficie radicular con suero fisiológico sin tomar la raíz por 10 segundos. Se debe tomar el diente por la corona.
- Lavar alvéolo con suero fisiológico.
- Reimplantar en forma digital.
- Colocar una gasa para que paciente la muerda suavemente y derivar a odontólogo.
- Si no es posible devolver el diente a su lugar, colocar diente en suero fisiológico y derivar a odontólogo. Evitar el transporte del diente en agua.

# Tratamiento de la avulsión en dientes permanentes

Dientes temporales no se reimplantan!!!

# Tratamiento de TDA en dientes permanentes

- Los dientes temporales que sufren algún tipo de traumatismo generalmente presentan cambios de color.

- El principal problema que ocurre es la relación que tiene los ápices de las piezas temporales con respecto al germen de las piezas permanentes. Cuando eso ocurre el tratamiento es la extracción de la pieza dentaria.

- En caso de avulsión el germen dentario NO debe reimplantarse.

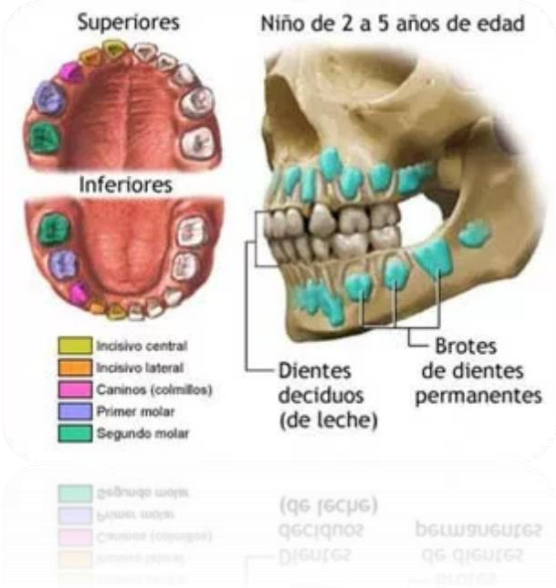

# Tratamiento de TDA en dientes permanentes

**Laceración:** Herida de desgarro

**Contusión:** Hemorragia submucosa

**Abrasión:** Ulceración superficial de piel y/o mucosa

# Caso Clínico 1

**Paciente de Sexo Masculino**
**Edad** :9 años
**Antecedentes clínicos** :Paciente el 25.07.2015 recibe golpe en zona bucal con un palo, resultando avulsión de piezas 8 y 9, sin lesión en tejidos blandos ni óseos.

Piezas 8 y 9
Recogidas del suelo y
mantenidas en leche por 38 hrs

# Caso Clínico 2

Fotografías iniciales inmediatas al TDA.

Radiografías iniciales

Plan de tratamiento abordado en APS

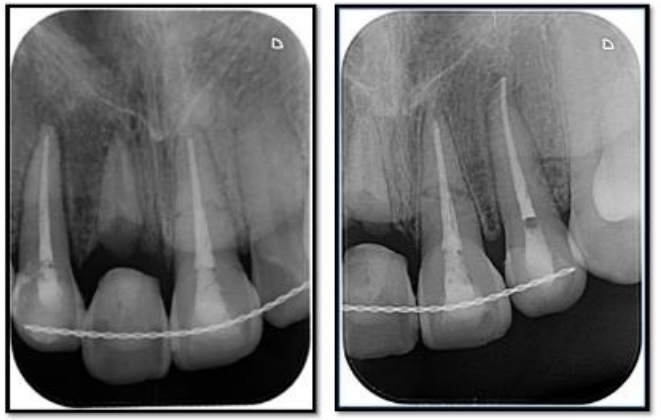

Radiografías post tratamiento endodoncia

# Traumatismos en adultos

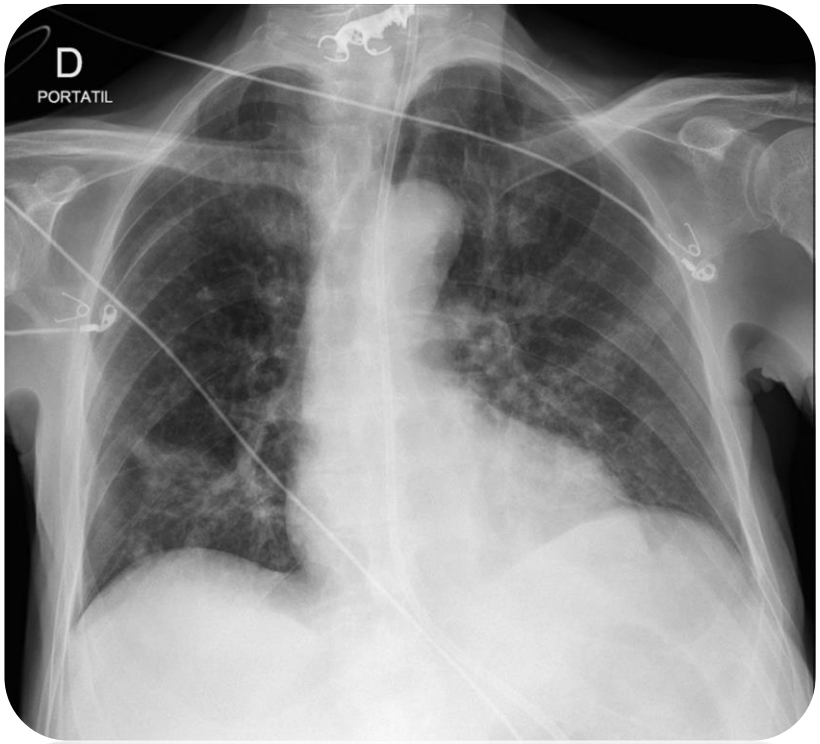

# Traumatismos en adultos

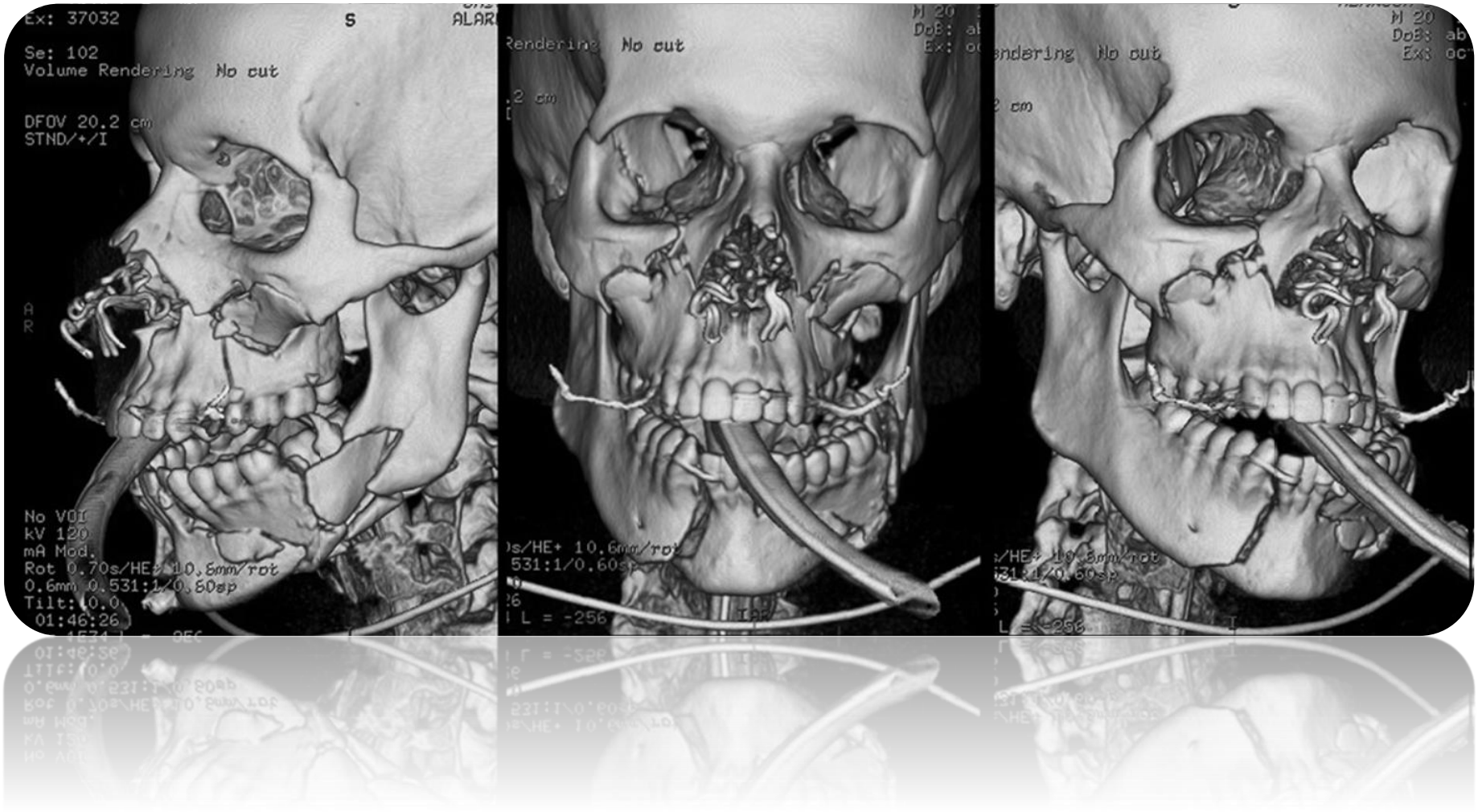

# Gracias

Gobierno de Chile

www.gob.cl